

Мультиспиральная компьютерная томография в диагностике поражения брахиоцефальных артерий

В.И. Шмырев, С.П. Морозов, А.А. Артамонов

ФГУ «Учебно-научный медицинский центр» УД Президента РФ,
ФГУ «Центральная клиническая больница с поликлиникой» УД Президента РФ

В последние годы отмечается рост нарушений мозгового кровообращения и связанные с ними высокие проценты инвалидности и смертности. При этом стоит отметить, что тенденция роста числа цереброваскулярных заболеваний наблюдается не только среди пожилого населения, но и среди лиц трудоспособного возраста. Компьютерная томография (КТ), как метод комплексного изучения всех компонентов цереброваскулярных заболеваний, позволяет определить тип инфаркта и объем поражения за очень короткий срок. Однако нативная КТ не давала возможности определить причину развития инфаркта, оценить состояние мозгового кровотока и функциональный резерв мозговой ткани. В последние несколько лет стали более широко применяться новые методы визуализации – мультиспиральная КТ-ангиография и перфузионная КТ. Поэтому в данной статье нам хотелось бы остановиться на результатах использования МСКТ-ангиографии в практике невролога, а также, в качестве примера, привести клинический случай применения перфузионной КТ.

Мультиспиральная КТ-ангиография является достаточно новым методом в диагностике поражений сосудов в российской медицинской практике. При практически полном отсутствии противопоказаний к проведению исследования данный метод позволяет получить исключительно четкую картину сосудистого русла, причем как в двух-, так и в трехмерной проекции, соотнести её с костными структурами.

Ключевые слова: КТ-ангиография, патология брахиоцефальных артерий, перфузионная КТ, окклюзия, стеноз.

Lately we have observed the increase in the incidence of brain blood circulation disorders and the subsequent growth of disability and mortality rates. It should be also underlined that the increasing tendency in cerebrovascular pathology has been observed not only among elderly patients but also among working-age population. Computerized tomography (CT) as a technique of complex examination of all components of cerebrovascular pathology allows to define infarction type and lesion volume within a very short period of time. However, native CT could not reveal the cause of infarction and the state of brain blood circulation as well as it cannot assess functional reserves of the brain tissue. For the last few years new visualization techniques have been implemented into the set of diagnostic tools, namely, multispiral CT angiography (MSCT) and perfusion CT. That is why in our article we would like to discuss the effectiveness of MSCT angiography for the neurologist's practice and to present a case-history as an example of perfusion CT application.

Multispiral CT angiography is a relatively new diagnostic technique in Russian clinical practice for revealing diseased vessels. Practically having no contraindications this technique allows to obtain a very clear picture of vascular flow both in two- and in three-dimensional projection and to match it with bone structures.

Key words: CT-angiography, brachycephal arterial pathology, perfusion CT, occlusion, stenosis.

Введение

В последние годы отмечается рост нарушений мозгового кровообращения и связанные с ними высокие проценты инвалидности и смертности. При этом стоит отметить, что тенденция роста числа цереброваскулярных заболеваний наблюдается не только среди пожилого населения, но и среди лиц трудоспособного возраста, что делает эту проблему злободневной в медико-социальной сфере [1].

Однако к неврологам пациенты с инсультом попадают, когда уже перенесли нарушение мозгового кровообращения (НМК). То, что проблема инсульта актуальна, видно по представленным ниже цифрам. Частота инсульта в различных странах мира колеблется от 360 до 560 на 100 тысяч населения.[2] В России по данным регистра, который проводит национальная ассоциация по борьбе с инсультом, ежегодно инсульт развивается у 450 тысяч человек, что сопоставимо с населением крупного города [3].

Ведущей причиной ишемии являются атеросклеротические окклюзирующие поражения брахиоцефальных артерий до 69,4%–81% наблюдений. Эти заболевания широко распространены. Во время скринингового исследования относительно здоровых людей 40–60 лет (Варакин Ю.Я. и авт. 2003) установили патологию сонных и позвоночных артерий у 0,2% популяции. Ярустовский М.Б. (2003) сообщает о ее распространенности (41,4 случая на 1000 человек населения) и повышении вероятности ишемического инсульта после 50 лет в 11 раз.

Поражения прецеребральных артерий у больных ишемической болезнью мозга носят распространенный характер. В 87% поражаются две и более артерии. В 2/3 наблюдений страдают сосуды трех и более сосудистых бассейнов головного мозга. У 70% больных обнаруживают полную непроходимость хотя бы одной прецеребральной артерии, а у 90% гемодинамически значимый стеноз [7]. Атеросклеротические изменения находят преимущественно в начальных сегментах внечерепных отделов артерий, кровоснабжающих головной мозг. Интракраниальные поражения обнаруживают в 4 раза реже. Окклюзии и стенозы чаще поражают сонные артерии (54–57% наблюдений) и каротидный бассейн, в общем (на 20% чаще, чем базилярный). В каротидных бассейнах часто встречаются многоуровневые (эшелонированные или тандемные) поражения одного сосудистого бассейна [4, 8].

Наиболее частым последствием стенозирующих процессов магистральных артерий головы, приводящим к стойкой утрате функций головного мозга, является ишемический инсульт. Однако понятие «ишемический инсульт» отражает только факт развития заболевания, обусловленного уменьшением кровотока в определенной зоне мозга и характеризующегося формированием ограниченного инфаркта. В свою очередь, инфаркт мозга – это зона некроза, образовавшаяся вследствие грубых, стойких нарушений метаболизма нейрональных и глиальных структур, возникших в результате недостаточного кровообеспечения. Дефицит перфузионного давления, в свою очередь, объяс-

няется стенозом (или окклюзией) магистральных артерий головы или артерий мозга.

Таким образом, лучевая диагностика cerebrovasкулярных заболеваний обязательно включает несколько ключевых элементов, составляющих звенья представленного патогенеза. Во-первых, проводится оценка состояния головного мозга, включающая как определение морфологических характеристик (с помощью томографии, компьютерной и магнитно-резонансной), так и измерение функциональных параметров (изучение корковых функций с помощью магнитно-резонансной томографии (МРТ) и метаболизма с помощью позитронно-эмиссионной томографии (ПЭТ)). Во-вторых, определяется состояние мозгового капиллярного кровотока посредством измерения скорости поступления метки, т.е. радиофармпрепарата (однофотонная эмиссионная компьютерная томография) или контрастного вещества (хелаты гадолиния для МРТ, препараты йода для компьютерной томографии (КТ)). Наконец, оценка состояния магистральных сосудов шеи и головы осуществляется с помощью цветовой доплеровской сканирования, рентгеновской, КТ или МР-ангиографии. [5,6]

В последние 3–4 года все большее внимание уделяется компьютерной томографии, как методу комплексного изучения всех компонентов cerebrovasкулярных заболеваний. При этом методы УЗИ занимают скрининговую позицию и применяются обычно у лиц без жалоб, а рентгеновская ангиография практически полностью уходит из области диагностики состояния сосудистого русла. КТ, напротив, занимает главенствующую роль в диагностике cerebrovasкулярных заболеваний и их осложнений (ОНМК), причем это относится как к острым, так и к хроническим процессам и состояниям.

КТ получила наибольшее распространение как метод диагностики инфаркта мозга среди других методов нейро-

визуализации. Оно позволяет определить тип инфаркта и объем поражения за очень короткий срок. Однако нативная КТ не давала возможности определить причину развития инфаркта, оценить состояние мозгового кровотока и функциональный резерв мозговой ткани. Так, при ишемическом инсульте ни характер, ни локализация инфаркта не позволяли предположить, возникло ли нарушение в результате тромбоза, тромбоэмболии или недостаточности мозгового кровообращения при стенозах или патологической извитости брахиоцефальных артерий.

В последние несколько лет стали более широко применяться новые методы визуализации – мультиспиральная КТ-ангиография (МСКТ-ангиография) и перфузионная КТ.

КТ ангиография (КТА) (рис. 1) – методика, позволяющая оценить состояние cerebrovasкулярного кровообращения. Из несомненных преимуществ метода стоит отметить его скорость, высокое разрешение, неинвазивность, широкую доступность, меньшее число противопоказаний и высокую чувствительность к широкому спектру сосудистой патологии. Другими преимуществами являются также визуализация не только просвета, но и стенки сосуда и окружающих его мягких тканей, возможность реформирования изображения в проекциях максимальной интенсивности и построения 3D-реконструкций, значительное сокращение лучевой нагрузки по сравнению с классической цифровой субтракционной ангиографией.

Перфузионная КТ (ПКТ) (рис. 2) дает возможность оценить физиологию паренхимы мозга. Достоверно установлена взаимосвязь состояния мозговой ткани в зоне ишемии и результатов проводимой тромболитической терапии. Исследование проводится с внутривенным введением болюса контрастного вещества, выполняются многократные сканирования на одном или нескольких уровнях, следующие друг за другом с небольшими промежутками времени или даже при непрерывной работе трубки. Чтобы получить график контрастного усиления (зависимость плотности от времени) для каждого вокселя в зоне интереса, должны быть зарегистрированы множественные срезы. Затем график контрастного усиления используют, чтобы рассчитать различные параметры перфузии. Поэтому в данной статье нам хотелось бы остановиться на результатах использования МСКТ-ангиографии в практике невролога, а также, в качестве примера, привести клинический случай применения перфузионной КТ. В исследовании принимали участие пациенты неврологических отделений ФГУ «ЦКБ с поликлиникой» УД ПРФ.

Под нашим наблюдением находилось 57 больных со стенозирующим поражением брахиоцефальных артерий,

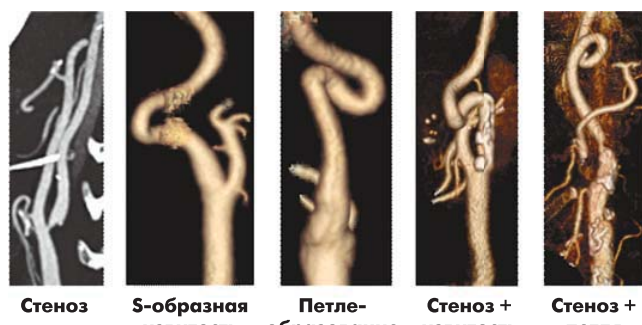

Рис. 1. Виды поражения брахиоцефальных артерий.

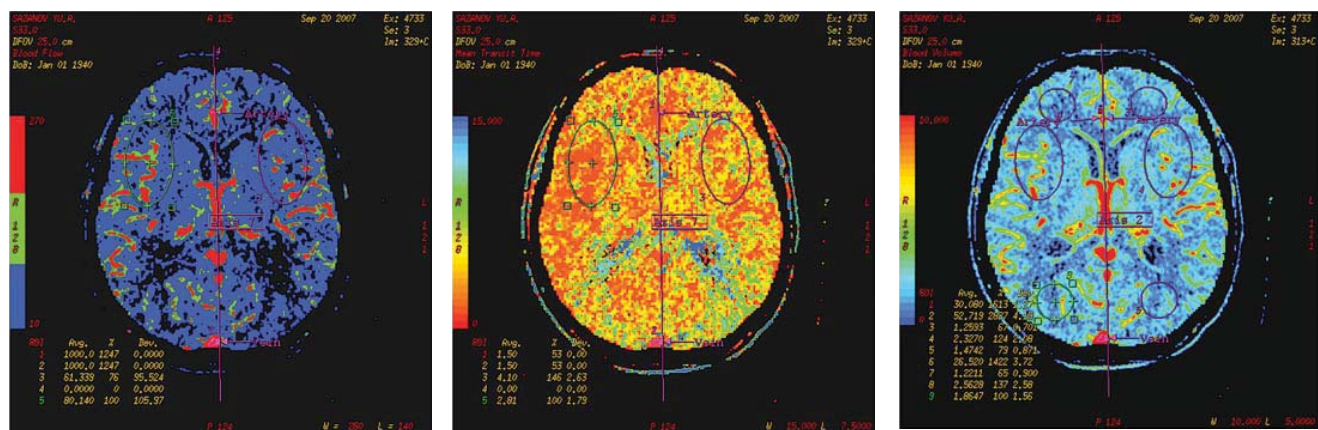


Рис. 2. Перфузионная компьютерная томография.

среди которых было 40 мужчин и 17 женщин в возрасте от 27 до 78 лет. Все пациенты были подразделены на 2 группы: к 1 группе относились больные, имевшие хроническую сосудистую патологию – 19 мужчин и 7 женщин, ко 2 группе относились больные, перенесшие острое нарушение мозгового кровообращения (транзиторную ишемическую атаку или ишемический инсульт) – 21 мужчина и 10 женщин. Всем пациентам в качестве скринингового метода проводилось цветное дуплексное сканирование (ЦДС) артерий головы и шеи. По результатам обследования было установлено, что у большинства преобладает двухсосудистое поражение (69 % пациентов), причем в ходе исследования выявлялась зависимость между степенью поражения сосудов и тяжестью клинических проявлений. Так, в группе с хронической сосудистой недостаточностью выявлялись преимущественно стенозы до 60–70%, у 15 пациентов (57%) имелось двустороннее поражение, извитости имели место у 12 пациентов. Во 2 группе у всех пациентов были зарегистрированы двустороннее двух- (73%) и трехсосудистое (27%) поражения. Атеросклеротические изменения находились преимущественно в начальных сегментах внечерепных отделов артерий, кровоснабжающих головной мозг.

У обследованных пациентов было установлено, что окклюзии и стенозы чаще поражают сонные артерии (77% наблюдений) и каротидный бассейн в общем (на 21% чаще, чем вертебрально-базилярный).

Каждому больному проводилась МСКТ-ангиография. Были получены следующие результаты: (рис. 3) в 1 группе отмечались односторонние стенозы внутренних сонных артерий (ВСА) у 5 пациентов, двусторонние стенозы сонных артерий у 15 пациентов, сочетание стеноза ВСА и позвоночной артерии встречалось у 3 пациентов. S- и C-образные извитости были выявлены у 12 пациентов. Степень сужения просвета артерий у всех пациентов не превышала 60–70%. Во 2 группе у 23 пациентов отмечалось субтотальное или тотальное стенозирование ВСА с 1 стороны. При этом у данных больных вторая ВСА была сужена до 60% и более. Трехсосудистое поражение выявлено у 8 пациентов. У 3 пациентов из 2 группы в связи с наличием в клинической картине симптомов ишемической болезни сердца (ИБС) и атеросклеротического поражения сосудов нижних конечностей одновременно были обследованы коронарные артерии и артерии нижних конечностей и выявлен многососудистый характер заболевания.

Сравнивая данные проведенных обследований, можно увидеть, что информативность МСКТ-ангиографии ничуть не уступает цветному дуплексному сканированию. Более того, МСКТ-ангиография превосходит возможности УЗИ в связи с возможностью достоверной, оператор-независимой оценки степени стеноза, выявлению тандемных поражений, петель и патологической извитости. Точность МСКТ по сравнению с рентгеноконтрастной ангиогра-

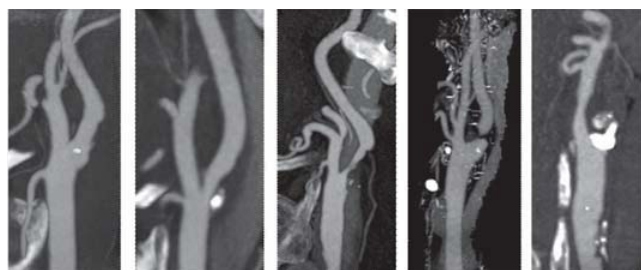


Рис. 3. Степени стеноза сосудов.

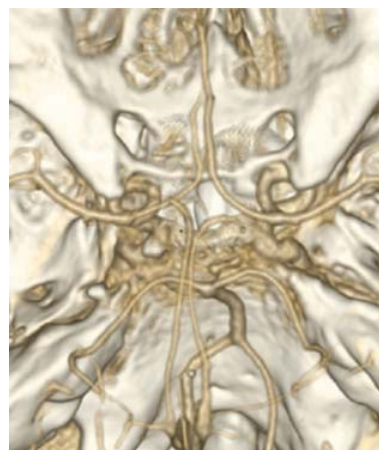


Рис. 4. Патология виллизьева круга.

фией составляет около 95–97%. Так, у всех пациентов при помощи новой методики удалось визуализировать артерии виллизьева круга и выявить нарушение проходимости по передней (3 пациента) и задней (2 пациента) соединительным артериям (рис. 4), что невозможно было увидеть при помощи ЦДС вследствие отсутствия височного ультразвукового окна.

Многие из обследованных больных, в связи с наличием у них стенозирующих процессов или извитостей сосудов, были проконсультированы сосудистыми хирургами на предмет проведения реконструктивных операций. За счет того, что у пациентов были данные МСКТ-ангиографии, хирургам не было необходимости проводить рентгеноконтрастную ангиографию, потому что данный метод позволяет получить трехмерную проекцию сосудистого русла и соотносить её с костными структурами. К тому же новая методика более безопасна для пациента, занимает меньше времени и не требует специальной подготовки к исследованию.

В качестве примера хочется привести 3 клинических случая:

1. Пациент К., 58 лет, поступил в блок интенсивной неврологии с жалобами на речевые нарушения, слабость в дистальных отделах левой руки.

В анамнезе: ИБС. Гипертоническая болезнь (ГБ) III. Нарушение липидного обмена.

В статусе: Менингеальных знаков нет. Изменения речи по типу корковой дизартрии, преимущественно эфферентного типа. Снижена сила в дистальных отделах левой руки. Несколько оживлены рефлексы слева.

По данным МСКТ-ангиографии определяется полная окклюзия правой внутренней сонной артерии и сужение до 50% левой внутренней сонной артерии (рис. 5, 6).

На фоне проведенной терапии у пациента полностью регрессировала пирамидная недостаточность, нормализовалась речь.

В связи с выраженными изменениями сосудистого русла, а также почти полным регрессированием неврологической симптоматики, пациент был проконсультирован с сосудистым хирургом. Для уточнения компенсаторных возможностей коллатерального кровообращения пациенту была проведена перфузионная КТ (рис. 7).

В результате: проведена операция на устье правой внутренней сонной артерии и полностью восстановлена проходимость сосуда (рис. 8).

2. Пациентка Г., 64 лет, поступила в неврологическое отделение ЦКБ с жалобами на головокружение, периодический шум в ушах, частые головные боли.

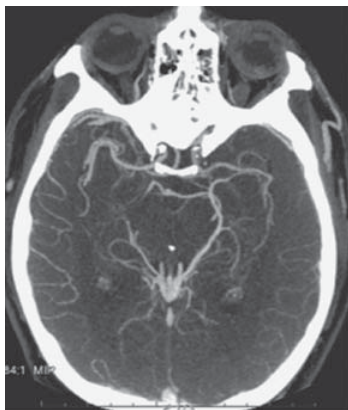


Рис. 5. МСКТ-ангиография 2D-режиме: видна полная окклюзия правой ВСА.

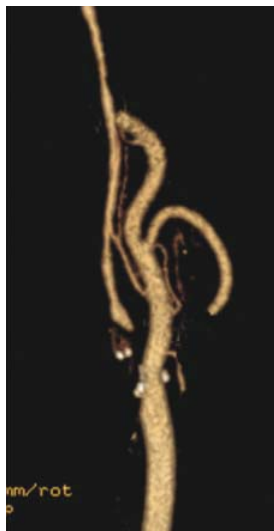


Рис. 6 МСКТ-ангиография в 3D-режиме.

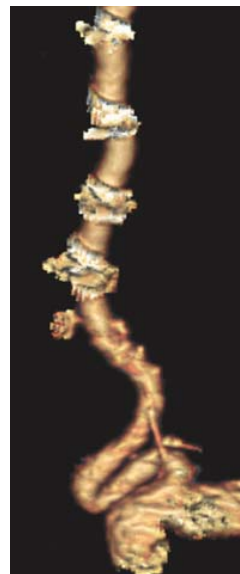

Рис. 9. S-образная извитость левой позвоночной артерии в начальном сегменте.

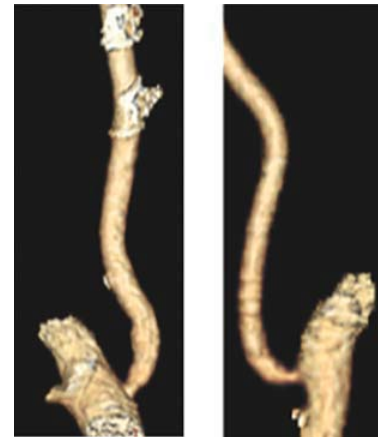

Рис. 10. Стеноз устья левой позвоночной артерии до 80%.

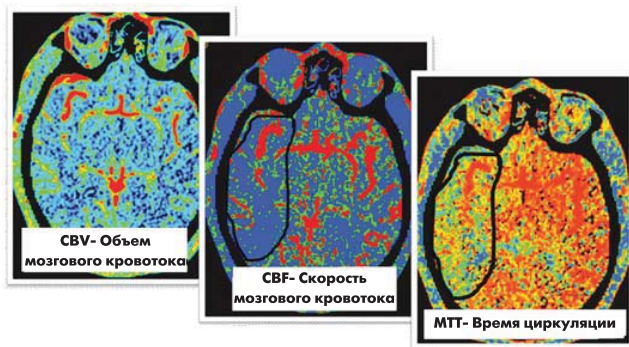


Рис. 7. Перфузионная КТ.

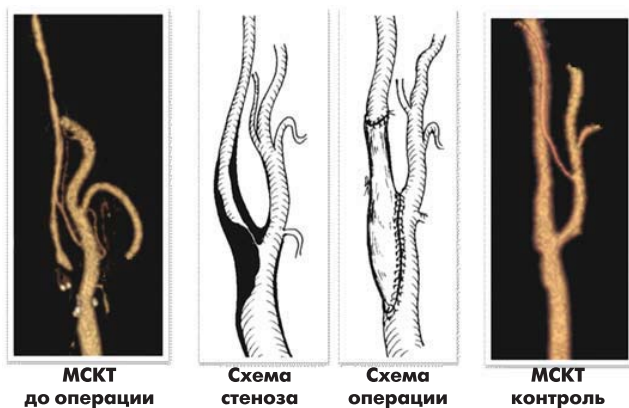


Рис. 8. Полное восстановление кровотока по правой ВСА после операции.

Из анамнеза: ГБ III, частые кризы. Плохо контролирует артериальное давление. Нерегулярный прием гипотензивных препаратов.

В неврологическом статусе: Менингеальных симптомов нет. Со стороны черепно-мозговых нервов (ЧМН) — установочный нистагм при взгляде в стороны. Двигательных и чувствительных нарушений нет. В пробе Ромберга пациентка покачивается. Пальценосовую пробу выполняет неуверенно, медленно.

В связи с длительным существованием описанной выше симптоматики и наличием на ЦДС изменений в виде S-образной извитости, пациентка была проконсультирована с сосудистым хирургом, рекомендовано проведение МСКТ-ангиографии.

При исследовании была выявлена S-образная извитость левой позвоночной артерии в начальном сегменте (рис. 9). Пациентке было рекомендовано проведение хирургического вмешательства, однако на данный момент она решила воздержаться от его проведения. Данной больной проводятся периодические курсы стационарного лечения, контрольные исследования.

3. Больной Ч., 68 лет, поступил в неврологическое отделение ЦКБ с жалобами на выраженное головокружение, шаткость при ходьбе, частые головные боли.

Из анамнеза: ИБС. ГБ II. Сахарный диабет.

В неврологическом статусе: Менингеальных симптомов нет. Мелкоразмашистый нистагм при взгляде в стороны. Парезов нет. В пробе Ромберга неустойчив. Пальценосовую пробу выполняет с выраженной атаксией.

При проведении МСКТ ангиографии был выявлен стеноз устья левой позвоночной артерии до 80 % (рис. 10). После стабилизации гемодинамики и регресса острой неврологической симптоматики через 3 месяца было рекомендовано проведение реконструктивной операции на сосуде.

Заключение

Мультиспиральная КТ-ангиография является достаточно новым методом в диагностике поражений сосудов для российской медицинской практики, хотя в зарубежной медицине этот метод уже давно является стандартом в обследовании сосудистых больных. При практически полном отсутствии противопоказаний к проведению исследования (только индивидуальная непереносимость йод-содержащих препаратов) данный метод позволяет получить исключительно четкую картину сосудистого русла, причем как в двух-, так и в трехмерной проекции, соотнести её с костными структурами. С тех пор как в нашей клинике начало проводиться данное исследование,

сосудистые хирурги практически полностью заменили им рентгеноконтрастную ангиографию, а в неврологической практике МСКТ-ангиография дает возможность оценить состояние сосудов, кровоснабжающих головной мозг в максимально полном объеме, не беспокоясь о наличии височного ультразвукового окна. Хочется надеяться, что с большим распространением аппаратов МСКТ-ангиографии в российских медицинских центрах данный метод станет более доступным в широкой практике и, может быть, перейдет в статус скринингового исследования.

Литература

1. Верещагин Н.В., Моргунов В.А. Гулевская Т.С. Патология головного мозга при атеросклерозе и артериальной гипертензии. Москва 1997, с. 228.

2. Верещагин Н.В., Пирадов М.А., Суслина З.А. Инсульт. Принципы диагностики, лечения и профилактики. Москва 2002, с. 208.

3. Гусев Е.И. «Проблема инсульта в России» Ж. Инсульт приложение к Журналу Неврологии и Психиатрии им. С.С. Корсакова вып.9, 2003, с. 3–7.

4. Джибладзе Д.Н. с соавторами. Патология сонных артерий и проблема ишемического инсульта (клинические, ультразвуковые и гемодинамические аспекты). Москва 2002, с. 208.

5. Тодуа Ф.И., Берая М.В., Гачечиладзе Д.Г. Изучение состояния сонных артерий с помощью МР-ангиографии и дуплексного сканирования у больных с нарушениями мозгового кровообращения Ж. Ангиология и сосудистая хирургия 1999; 5: с. 50–55.

6. Яхно Н.Н., Штульмана Д.Р. Болезни нервной системы (в 2-х томах) М. Медицина 2001, с. 744.

7. Harbaugh R.E., Schlusberg D.S., Jeffery R., Hayden S., Cromwell L.D., Pluta D. Threedimensional computerized tomography angiography in the diagnosis of cerebrovascular disease. J. Neurosurg 1992; 76: 408–414.

8. Heiserman J.E., Dean B.L., Hodak J.A. et al. Neurologic complications of cerebral angiography. AJNR Am Neuroradiol 1994; 15: 1401–1407.

Современные неинвазивные методы исследования в диагностике некомпактного миокарда левого желудочка

М.Н. Алехин, Б.А. Сидоренко, М.Г. Ерохина, О.В. Стукалова*

ФГУ «Центральная клиническая больница с поликлиникой» Управления делами Президента РФ,
*Институт клинической кардиологии им. А.Л. Мясникова,
Российского кардиологического научно-производственного комплекса МЗ РФ

Некомпактный миокард левого желудочка (НМЛЖ) относится к редкой форме кардиомиопатий. В работе обследовано 15 больных НМЛЖ. С помощью метода эхокардиографии выделены три формы НМЛЖ и описаны клинико-функциональные изменения миокарда при каждой из них. Определено, что у больных НМЛЖ имеется нарушение систолической и диастолической функции левого желудочка и наблюдается обратная зависимость между количеством сегментов с некомпактным миокардом и фракцией выброса левого желудочка. На основании сопоставления результатов эхокардиографии и магнитно-резонансной томографии показана высокая диагностическая ценность обоих неинвазивных методов в диагностике НМЛЖ.

Ключевые слова: кардиомиопатия, некомпактный миокард, левый желудочек, эхокардиография, магнитно-резонансная томография.

Noncompact myocardium of the left ventricle (NCMLV) is a rare form of cardiomyopathy. In our study 15 patients with NCMLV have been examined. Using echocardiographic examination we have defined three NCMLV forms and described clinico-functional changes in each of them. It has been found out that patients with NCMLV have disorders in their systolic and diastolic functions in the left ventricle. We have also seen the inverse relationship between the number of segments with noncompact myocardium and the left ventricle ejection fraction. Comparative analysis of the results obtained at echocardiography and at MRI examination has shown that both noninvasive diagnostic techniques have high diagnostic value for revealing NCMLV.

Key words: cardiomyopathy, noncompact myocardium, left ventricle, echocardiography, magnet-resonance tomography.

Во врачебной практике все возрастающую роль в диагностике кардиомиопатий приобретают современные методы визуализации миокарда, которые позволяют уже на ранних стадиях заболевания выявлять характерные структурно-функциональные изменения. В настоящей статье представлены результаты диагностического исследования одной из редких форм кардиомиопатий – некомпактного миокарда левого желудочка.

Кардиомиопатии являются гетерогенной группой заболеваний миокарда, имеющих большое количество форм. Каждая из них представляет собой четко очерченный синдром, включающий определенный морфофункциональный и клинико-инструментальный симптомокомплекс. Анализ развития каждой из форм заболевания в некоторых случаях показывает существование комбинированных по-

ражений сердца, что создает трудности в их диагностике. В то же время своевременная постановка диагноза является залогом успеха в лечении и предупреждении возможных осложнений. С другой стороны, совершенствование методов диагностики способствует более четкой визуализации миокарда и приводит к обнаружению новых форм кардиомиопатий [1].

К относительно новой и малоизученной на сегодня форме кардиомиопатий относится некомпактный миокард левого желудочка (НМЛЖ), или, как его еще называют, губчатый миокард. Эта патология миокарда представляет собой генетически гетерогенное заболевание, характеризующееся в большинстве случаев дилатацией левого желудочка и нарушением его систолической функции [2]. Оно ассоциируется с различными клиническими симптомами